症例 2-23

プロテインＳ欠損症による肺血栓塞栓症からPEAをきたした例

63歳，女性．21時30分ごろに自転車で帰宅途中に突然の呼吸困難，胸痛があり，道にうずくまり，家人と帰宅．21時50分ごろより意識レベルが低下，救急要請．22時20分に救急隊接触時，PEA．CPR 5サイクルで心拍再開とともに意識レベルも回復．22時37分に当院救急救命センターへ搬送．来院時は意識清明．入院時胸部X線像で肺動脈右下行枝拡大と先細りあり．また肺血管陰影減少，右肺容積減少していた（図2.24.1）．同例の肺動脈造影CTでは左右肺動脈基始部に欠損像を認め，心臓では右心系の拡大を認めている（図2.24.2）．肺血栓塞栓症としてヘパリンなどの抗凝固療法を行った．なお入院時D-dimerは22.4 μg/mlと高値．プロテインSは33%（正常60～150%）と低値．なお家族歴として兄に肺塞栓の既往あり．長男がプロテインS欠損症で30代で肺塞栓．永久式IVCフィルター留置，ワルファリン内服中．

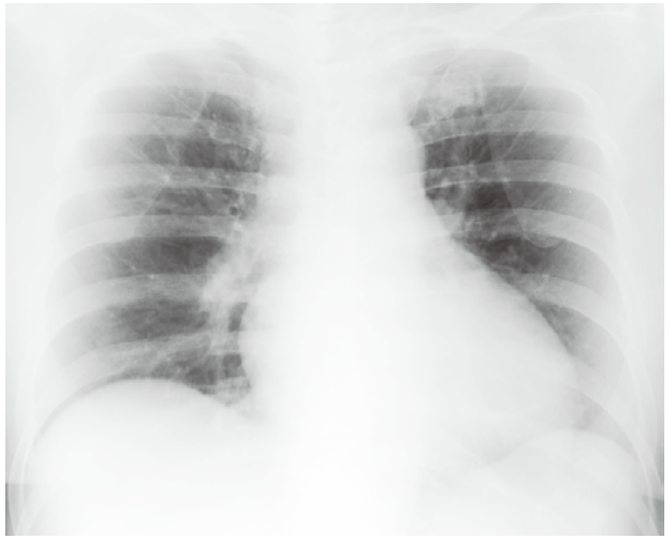

図2.24.1　肺塞栓：入院時の胸部X線像
肺動脈右下行枝拡大と先細りあり．肺血管陰影減少，右肺容積減少．

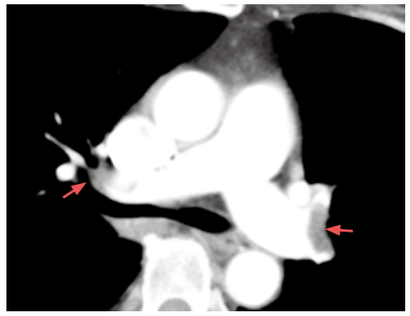

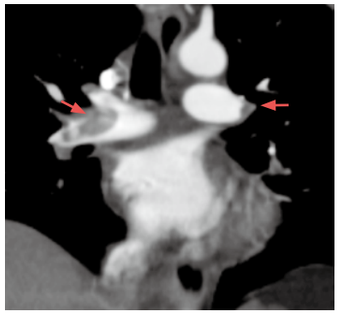

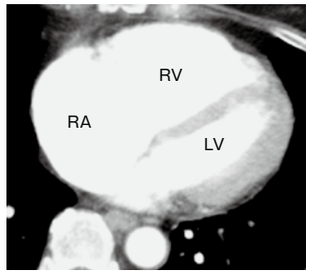

図2.24.2　肺塞栓：肺動脈造影CTと心臓造影CT
A・B：→：陰影欠損（＝血栓）．
C：右室・右房拡大．

診断・治療への考え方

家族歴にプロテインS欠損症があるが，家族歴は入院後落ち着いた段階で判明したため，入院時にはこの情報はなく，呼吸困難，胸痛からPEAとなった例である．心エコーでの右室負荷所見と胸部X線での肺高血圧所見から，肺塞栓症を疑い肺動脈造影CTを施行した．

本例から学ぶポイント

家族歴から遺伝性のプロテインS欠損症による肺血栓塞栓症である．家族歴の聴取が重要である．

MEMO 2.16　プロテインS欠損症

- 常染色体優性遺伝
- 日本人の先天性血栓傾向をきたす疾患のなかで最も頻度が高い
- 活性化プロテインC（APC）の補酵素活性をもつ，また，単独でも活性化第V，第X因子と相互作用し，これらを不活化する
- 静脈系の血栓症を発症するが，成人になってから発症することが多く，血栓症発症要因には他のファクター（感染，外傷，脂質異常症，生活環境など）も複合的に関与する