ヤバレジ

だれもが最初はヤバレジだった
聖路加チーフレジデントが
あなたをデキるレジデントにします！

聖路加国際病院 内科チェアマン
監修●岡田　定

聖路加国際病院 内科チーフレジデント
執筆●水野　篤　浅野　拓
山口典宏　小林大輝

ヤバレジ：研修１年目レジデント。まだまだ勉強不足。そのとぼけぶりに周囲はやや呆れ気味。

チーレジ：内科チーフレジデント。２人をフォローし，わかりやすく指導する，頼れる存在。

デキレジ：研修１年目レジデント。基本的な知識はあるが，ピットフォールにははまりがち。

アテンディング：指導医。レジデントのみんなを，やさしく，ときに厳しく見守る。

連載　第12回

虚血性心疾患入門
～先生，ST が上がっています!～

水野　篤

First Step：ST 上昇と ST 低下の違いは？

Second Step：ST 低下があれば，ST 上昇を探せ !!

Third Step：ST 上昇は見つけたけど…

First Step：ST 上昇と ST 低下の違いは？

- ST 上昇型の心筋梗塞であれば，できるかぎりの早期再灌流が予後をよくするとされている。したがって，心筋梗塞が疑われ，ST 上昇型であれば，すぐさま循環器科にコンサルト !!（図1）
- 問診，身体診察，心電図から MONA（モルヒネ，酸素，ニトログリセリン，アスピリン）までを 10 分で行う !!
- 心電図と閉塞冠動脈の関係（表1・表2）はちょっと複雑だが，簡略化すれば，

Ⅰ，aV_L → 左室（高位）側壁 → 左冠動脈回旋枝
Ⅱ，Ⅲ，aV_F → 左室下壁 → 右冠動脈
V_1 ～ V_2 → 心室中隔 → 左冠動脈前下行枝
V_1 ～ V_4 → 左室前壁 → 左冠動脈本幹
V_5 ～ V_6 → 左室側壁 → 左冠動脈回旋枝

- 以下に典型例の心電図を示す。この心電図を頭にたたきこもう。典型例を覚えることがポイントである。

患者 A：Ⅱ，Ⅲ，aV_F での ST 上昇（図2）
→ 右冠動脈の完全閉塞（図3）
患者 B：V_1 ～ V_6 での ST 上昇（図4）
→ 左前下行枝の完全閉塞（図5）
患者 C：Ⅰ，aV_L での ST 上昇（図6）
→ 回旋枝の完全閉塞（図7）

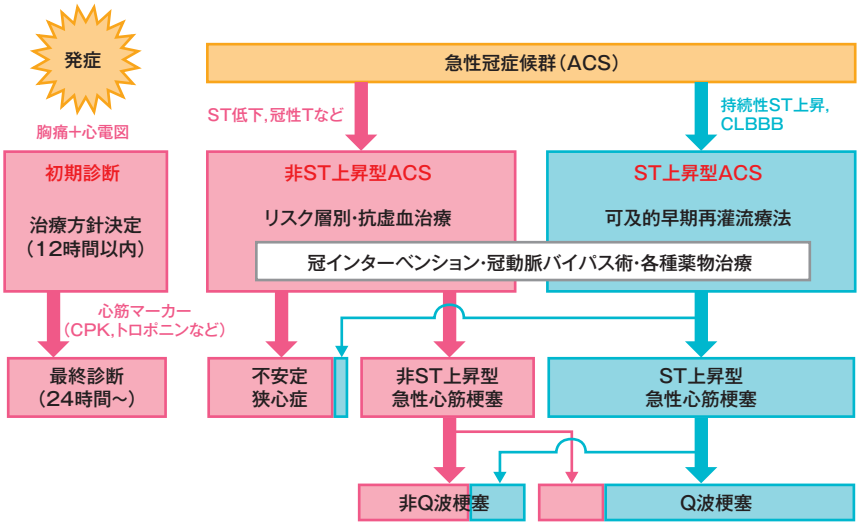

図1 急性冠症候群の初期診断と最終診断
（日本循環器学会ガイドライン「急性心筋梗塞（ST 上昇型）の診療に関するガイドライン」より抜粋）

表1 心筋梗塞の部位と閉塞冠動脈枝との関係

梗塞部位	閉塞冠動脈枝
前壁中隔梗塞	前下行枝
前壁梗塞	前下行枝
前側壁梗塞	前下行枝＋回旋枝
高位側壁梗塞	回旋枝
下壁梗塞	右冠動脈（右冠動脈優位の場合）
	回旋枝（左冠動脈優位の場合）
高位後壁梗塞	右冠動脈（右冠動脈優位の場合）
	回旋枝（左冠動脈優位の場合）

表2 心筋梗塞の部位と心電図誘導との関係

梗塞部位	Ⅰ	Ⅱ	Ⅲ	aV_L	aV_F	V_1	V_2	V_3	V_4	V_5	V_6
前壁中隔梗塞	−	−	−	−	−	＋	＋	＋	−	−	−
限局性前壁梗塞	−	−	−	−	−	−	＋	＋	＋	−	−
前側壁梗塞	−	−	−	−	−	−	−	−	−	＋	＋
高位側壁梗塞	＋	−	−	＋	−	−	−	−	−	−	−
広範前壁梗塞	＋	−	−	＋	−	＋	＋	＋	＋	＋	＋
下壁梗塞	−	＋	＋	−	＋	−	−	−	−	−	−
下側壁梗塞	−	＋	＋	−	＋	−	−	−	−	＋	＋
高位後壁梗塞	−	−	−	−	−	(＋)	(＋)	−	−	−	−
下後壁梗塞	−	＋	＋	−	＋	(＋)	(＋)	−	−	−	−

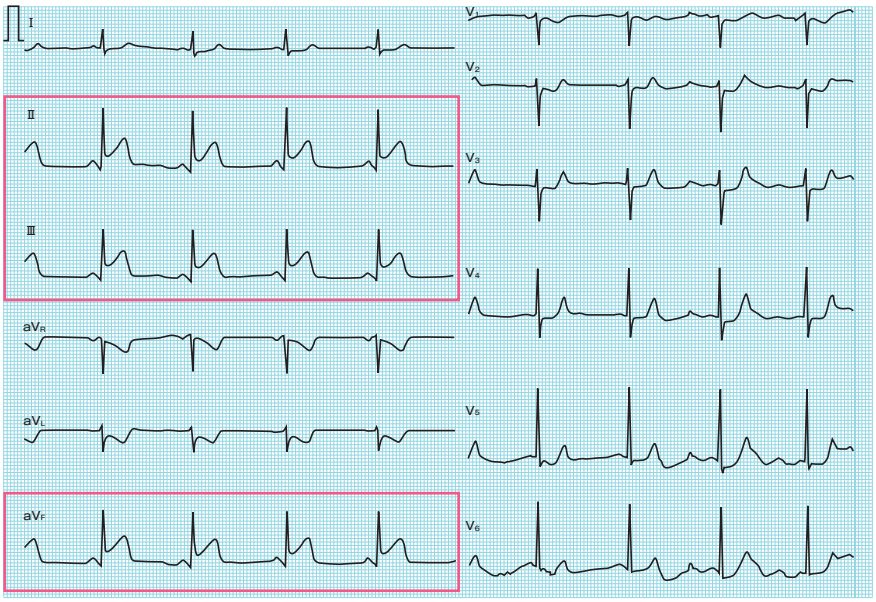

図2 患者Aの心電図

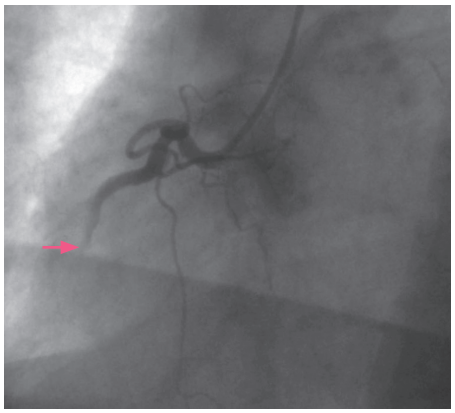

図3 患者Aの冠動脈造影
右冠動脈が完全閉塞（→）！