5 狭心症 治療薬の選び方

伊藤 浩
岡山大学大学院医歯薬学総合研究科 循環器内科学 教授

SUMMARY

❶冠動脈疾患症例に施行される待機的冠動脈インターベンションは症状の改善に有効であるが，生命予後の改善効果には乏しい．
❷狭心症症状を軽快させる治療と冠動脈疾患症例の予後を改善する治療は異なる．
❸予後を改善する治療として，アスピリン，β遮断薬，スタチン，レニン-アンジオテンシン系阻害薬などがある．
❹不安定狭心症例のなかでも48時間以内の安静狭心症は高リスクであることが多い．

Point 1 患者の生命予後，症状，QOLの点で治療により恩恵を受けるかを判断して，薬物療法，非薬物療法の方針を決めることができる．

Point 2 心筋虚血を改善し狭心症症状を寛解させる治療と，心血管系事故を予防する治療との違いを理解する．

Point 3 急性冠症候群の病型を把握し，抗血栓療法を十分行いつつ，早急に血行再建術の必要性を検討できる．

症例 76歳の男性

〔主訴〕労作時背部痛

〔冠危険因子〕高血圧，脂質代謝異常

〔家族歴〕特記すべきことなし

〔現病歴〕約1ヵ月前より，階段を3階まで昇ったときに背中に重圧感が出現するようになる．その後，症状は安定していたが，近医を受診し，虚血性心疾患を疑われたため，精査加療目的で紹介．

〔身体所見〕身長 162 cm，体重 61 kg，BMI 23，腹囲 83 cm．血圧 154/72 mmHg，心拍数 72回/分．

〔検査所見〕

胸部X線（図1）

心電図（図2）：自転車メーターでsubmaxまでの負荷を施行．血圧は150/70 mmHg→162/72 mmHg，脈拍数は64回/分→102回/分，rate pressure productは9600→16524と良好な反応を示したが，背部痛が出現し，I，II，aV_F，V_4，V_5で軽度のST低下を認めた．

血液検査：RBC 415万/m^3，WBC 3800/m^3，血小板16.4万/m^3，γ-GTP 32 mg/dl，AST 22 mg/dl，ALT 23 mg/dl，Na 140，K 3.8，Cl 103，BUN 15 mg/dl，Crn 0.8（CKD stage II），TC 145 mg/dl，TG 62 mg/dl，LDL-C 62 mg/dl，HDL-C 56 mg/dl，FBS 106 mg/dl，尿蛋白（−）

心臓超音波検査：軽度の左室肥大あり．左室下壁の一部にhypokinesisを認めるものの，壁厚の菲薄化はなく，左室

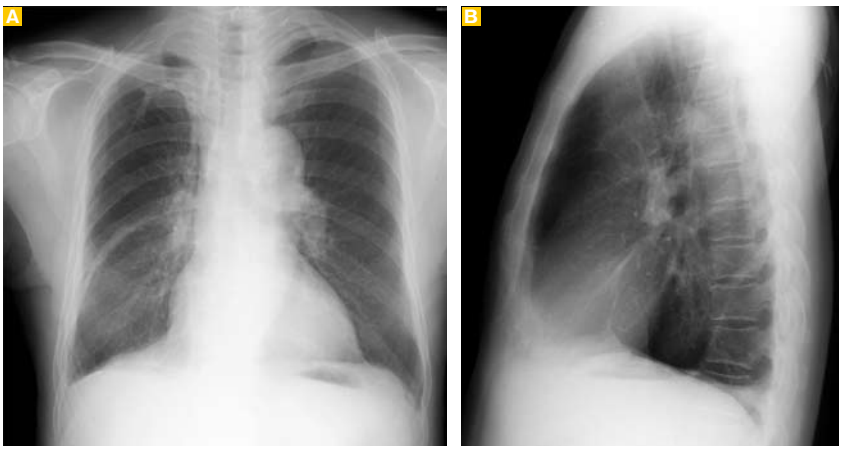

図1 胸部X線写真



図2 安静および自転車エルゴメーター運動負荷心電図

駆出率も60 %と良好に保たれていた．有意な弁疾患は認められなかった．

冠動脈CT（図3）：冠動脈全体に石灰化を認める．右冠動脈の近位部から中間部にかけて完全閉塞．左回旋枝近位部に50 %以上の有意狭窄病変を認める．

〔前医投薬〕 アトロバスタチン 10 mg，カンデサルタン 8 mg，アスピリン 100 mg

〔経過〕 以上より，2枝病変による労作狭心症と診断し，冠動脈インターベンションを目的として入院した．冠動脈造影を施行すると，図4のように冠動脈CT所見と同様，右冠動脈の完全閉塞と，右冠動脈末梢に対する左前下行枝からの良好な側副血行路，そして左回旋枝近位部の有意狭窄を認めた．両部位に対してバルーンで拡張後，薬剤溶出性ステント（drug eluting stent；DES）を留置して良好な開大を得た（図5・図6）．