症例と UDCA 治療前後像

1）症例 1 ～ 10　乾癬例

● 症例 1　64 歳　女性

本例は乾癬と診断されたのが 39 歳時で，以後 25 年間，多くの病院を訪い，種々の治療を受けた．しかし，乾癬の改善をみず，本院をたまたま訪うことになった．治療としては，ステロイド内服，ステロイド軟膏，コールタール，紫外線照射など試みられている．2004 年 12 月当科を受診した．高脂血症を示したが，当時，乾癬治療に関心を持っていたので診察した．

体重 60 kg，血圧 130/90 mmHg，BMI 26.6（kg/m^2），総コレステロール 236 mg/dl（正常:150 ～ 220 mg/dl），アルカリホスファターゼ（ALP）414 IU/l（正常：110 ～ 360 IU/l）を示したが，その他の通常の検査成績では異常を示さなかった．ただし，CRP 値は 7.44 mg/dl（正常:0 ～ 0.05 mg/dl）を示した．この CRP については後述する．HBs 抗原，HCV 抗体いずれも陰性であった．なお，転科前の診断は，リウマチ性の反応は陰性であったが，リウマチ性多発性筋症といわれたことがある．また，皮膚科の医師からは治療の困難であることを告げられていた．

乾癬病巣は肘，膝，胸部，腹部，背部（図1），臀部，両上下肢とほぼ全身にわたってみられ，下肢には掻痒による出血斑を伴っていた．

その後の主要検査では，腹部超音波検査で脂肪肝を示したが，脈管走行の不整はなかった．赤沈は亢進し，117 mm/60 分，CRP 7.57 mg/dl，リウマチ因子（RF）9 IU/ml（< 20 IU/ml），白血球 11000/mm^3．UDCA 投与 1 ヵ月後の下肢の皮膚生検像は乾癬像を示した（図2）．すなわち，角質増殖，不整な表皮（有棘層）肥厚，表皮内微小膿瘍，血

図1 **治療前の背部** 鱗屑を伴う紅斑

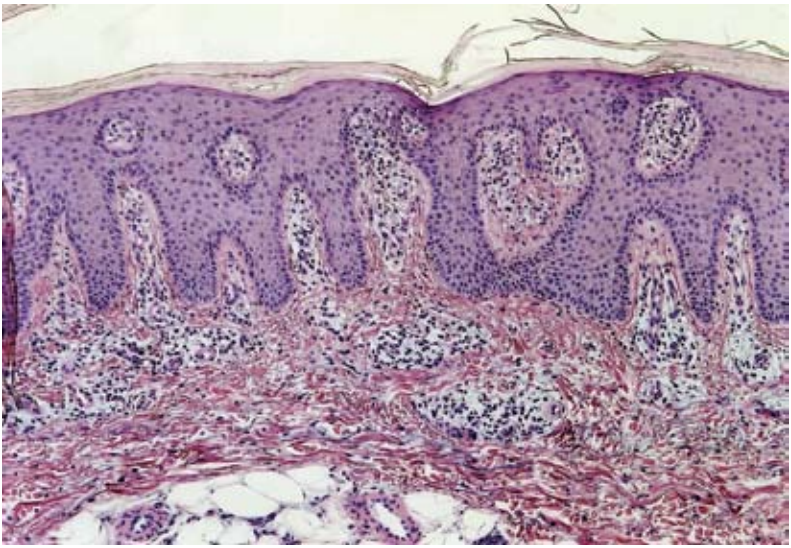

図2 **右下肢病巣部皮膚生検組織像** 角質増殖と炎症性細胞浸潤