

### 指で行うトレーニング<sup>7)</sup>

人差し指を第1関節まで入れ、腹側で口蓋をやさしくなでると吸啜を始めます。吸啜を始めた後、指を伸展させて吸わせませす。このとき舌が指を包み込むようになっているか確認します。平坦なままであれば効果的な吸啜ができません。人差し指のまま舌を圧迫して包み込むような形になるか確認します。うまく包み込むようになれば、声を出してほめることが大切です。過度に舌が前に突出する場合も舌を人差し指の背で軽く下方に圧迫し、前に出ないように声をかけます。

### 吸啜バースト

哺乳しているところをみていると“チュチュチュ…”と続けて吸啜しているのがわかりますね。少しすると吸啜がみられなくなり（休憩）、再び“チュチュチュ…”と吸啜が連続してみられます。この連続して起こる吸啜のかたまりを「吸啜バースト」といいます。

## 出産時にストレスを強く受けた赤ちゃん、神経学的に問題のある赤ちゃん

呼吸や循環にも影響があったり、経口哺乳ができなかったりする場合などを除けば“一般の”分娩施設で母親の退院までみることが一般的でしょう。神経学的な評価も重要ですが、哺乳できるかどうか、自施設でみられるかどうかの分かれ目となります。うまく飲みとれない場合や吸啜が続かない場合に以下の方法を提案するとともに表4-2に示すアセスメントと介入を行います。

- 授乳の前に赤ちゃんを揺らしたり、立て抱きにして声をかけたり、なでたりする。
- 授乳の前に乳頭を冷やして硬くする。
- 適切に含んでいる状態で軽く乳房をマッサージしたり、圧迫したりする。
- ダンサーハンドポジションを試みる(図4-3)。

#### 吸う力が弱い赤ちゃん 立て抱き + ダンサーハンドポジション

- ✓ 適切な密閉に有用
- ✓ 顎と顎の両方を支えて脂肪床が少ない早産児に対して、頬を支えることで顎と頬を安定させる。

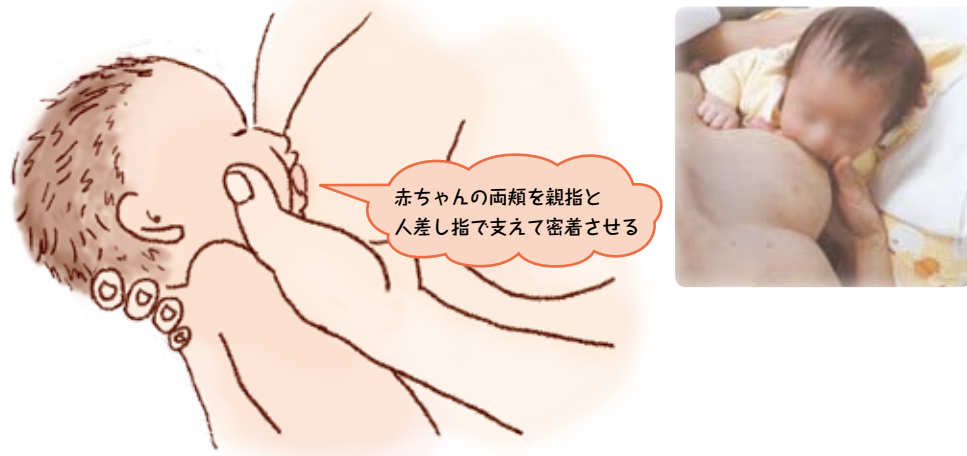


図4-3 ダンサーハンドポジション

## 口腔内に異常がある場合（舌小帯短縮の例）

**舌小帯短縮症**とは舌小帯の付着異常によって舌の運動障害を伴うものを指します。程度としては、舌が口の底に完全にくっついて舌が動かないタイプから、舌を出すと先端がハート型になるタイプまで、さまざまなタイプがあります(表4-3)。舌の動きに制限がなければ哺乳に差し支えないことも多いですが、舌の動きが悪くなると舌小帯を切り離す処置が必要になる場合もあります。この動きの制限により吸啜障害をきたし、その結果、授乳中の乳頭損傷、乳汁移行不良、赤ちゃんの体重増加不良をきたします。乳児期早期に最も問題となるのは、母乳育児に関わる障害です。

表4-3 舌小帯短縮症のタイプ

Type I	舌先端から歯槽堤に付着。うすいひだ状のことが多い。
Type II	舌先端2～4 mm 後ろから歯槽堤の後方。うすいひだ状のことが多い。
Type III	舌の中央から口腔底の中央。ひだは厚く、伸展性も低いことが多い。
Type IV	粘膜下に存在するため、外観だけではわかりにくい。舌の中央から口腔底の後方が厚く、伸展性も低い。

### 舌小帯短縮の Type

筆者が経験した例でも Type III・IVの舌小帯短縮と診断した場合は直接授乳がむずかしいといえます。母親は授乳とともに極度の痛みを訴え、赤ちゃんへの乳汁移行は少ない傾向にあります。母乳育児を継続する希望が強ければ口腔外科を紹介する旨を伝えますが、そこまでしなくてもよいとの答えが返ってきたり、すでに授乳をやめていたりしていました。

### 対処

多くの舌小帯短縮の子どもたちは、哺乳障害を伴わずに成長します。このため、哺乳・嚥下に悪影響を与えるのは極端な場合に限られるでしょう。出生早期に舌がハート型をしていても、時間が経つにつれて、小帯が伸展し、症状が改善してくるケースも少なくありません。生後早期に乳頭痛、体重増加不良を認めていた赤ちゃんでも、生後2～3か月には母親が乳頭痛を訴えることは減少し、赤ちゃんの体重増加も改善したという例は散見されます。しかし、抱き方・含ませ方を変えても赤ちゃんの体重増加がよくならない場合や、直接授乳に支障をきたすような乳頭痛が続く場合には、舌小帯切離を考慮する必要があります。これは通常生後1～2週間の間に判断すべきでしょう。ただし、Type III・IVの舌小帯短縮は外来で切離することは困難であり、口腔外科など専門家に依頼することが望ましいでしょう(図4-4)。図4-5はType IVの舌小帯短縮の見方を示していますが、この図と同じように親指と人差し指で舌小帯をつまんで上下にマッサージしながら伸展性をよくするのは、すぐに可能な現実的な方法かもしれません。