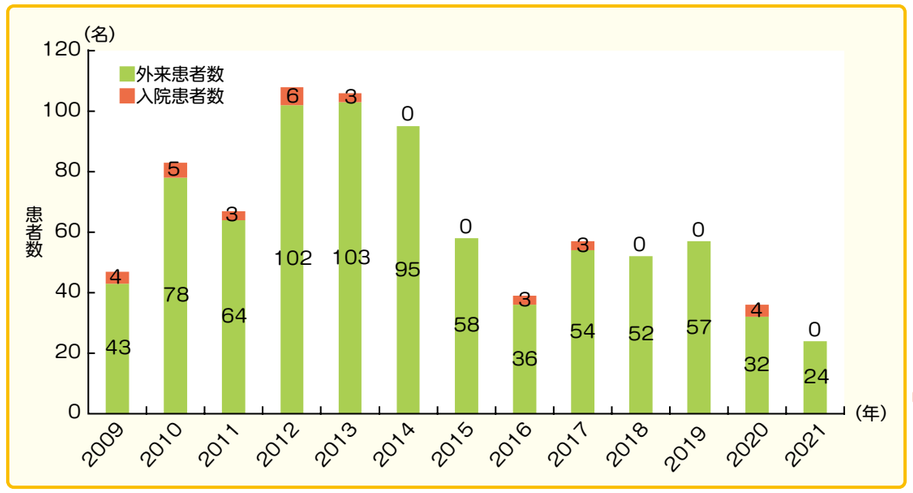

図1 骨盤機能外来受診患者数の推移

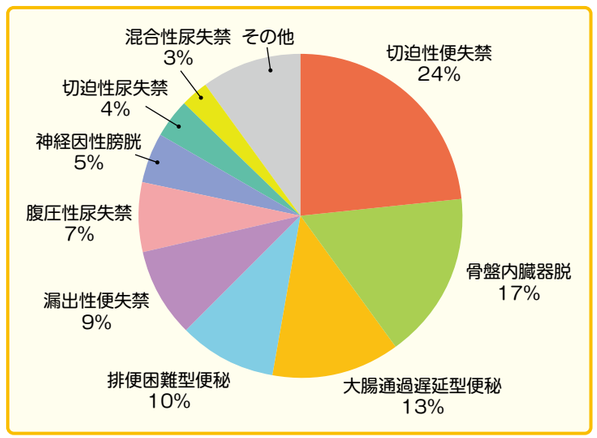

図2 骨盤機能外来受診患者（2009～2021年）の内訳
重複症状含む

事例紹介

事例1　G氏，80代男性，頸部膿瘍：新しい診療材料を導入し，皮膚および排便状態が改善した事例

〔既往症〕関節リウマチ，糖尿病，ステロイド長期内服歴あり

〔現病歴〕呼吸困難を主訴に当院受診，頸部膿瘍にて手術

〔介入のきっかけ〕当院の場合，おむつを使用している失禁患者に対しては，撥水クリームを1日1回塗布するようにして，排せつ物付着による皮膚障害を予防するようにしています。

術後経管栄養（アイソカル®プラス）を行っていましたが，下痢によるIADを発症。褥瘡ハイリスク項目として介入を開始しました（図3）。皮膚科を受診し，当初アズノール®軟膏による処置を行っていましたが，改善せず，亜鉛華軟膏の混合軟膏に変更していました。しかし，翌々日訪問時にはびらんが悪化し（図3A），排便状態もブリストル便性状スケール（Bristol stool form scale；BS）6～7の下痢が1日7～8回継続し，排便ごとに温生理食塩水による洗浄を行いましたが，本人の排便時と処置時の痛みが強く，経管栄養を拒否されました。皮膚科医より再度コンサルテーションが入りました。

図3 事例1：介入後の経過

〔介入後の経過〕介入当初はストーマ用の粉状皮膚保護剤と亜鉛華軟膏の混合軟膏を使用していましたが，IADがなかなか改善しないため，真菌感染がないことを確認のうえ，3M™キャビロン™接着性耐久被膜剤を導入しました（図3B）。

これまで1日6～7回の排便ごとの洗浄と，軟膏塗布のため，本人の痛みとスタッフの労力がありましたが，3日に1回の処置，強力被膜剤により排せつ物の接触回避と微温湯洗浄のみのため，本人の痛みが改善しました。導入2週間目には痛みが改善し，経管栄養を再開することができました（図3C）。

NSTチームも介入していたため，経管栄養剤を検討してもらい，アイソカル®から，インスロー®に変更。便性状はBS 6程度でしたが，整腸剤も併用したため便回数は1日1回程度に減少しました。

塗布開始3週間後，排便状態も落ち着き，皮膚状態も改善したため（図3D），亜鉛華軟膏に変更しました。その後2週間で治癒に至りました（図3E）。

経管栄養は最終的にF2ショットによる半固形化となり，経管栄養のまま転院となりました。