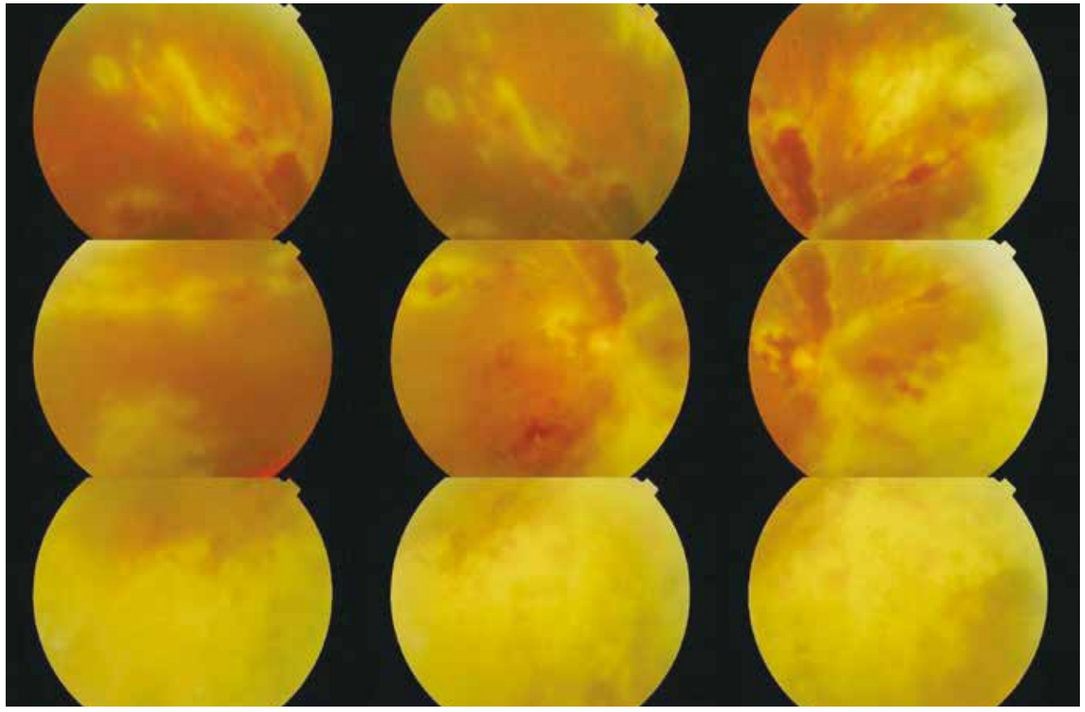

図9 CMV網脈絡膜炎
網膜周辺部に滲出斑と網膜出血を認める．

選択：ガンシクロビル点滴静注〔5 mg/kg/回〕1日2回，ホスカルネット点滴静注〔90 mg/kg/回〕1日2回，バラガンシクロビル内服〔900 mg/回〕1日2回を行い，重症例では抗ウイルス薬眼内投与（ガンシクロビル硝子体内注射200～2000 μg/0.1 mL 週2回）を行う．維持療法後，臨床所見をみながら漸減する．

急性網膜壊死

概説

健常人に発症するウイルス性の網脈絡膜炎で，HSV-1・2もしくはVZVの感染によって発症する．多くが片眼性であるが，両眼発症例は約10～20%存在する[3]．

臨床症状

視力障害，無視，充血，眼痛がみられる．

臨床所見

眼圧上昇，前房炎症（角膜後面沈着物，前房内炎症細胞），硝子体混濁，網膜滲出斑，網膜出血を認める（図10）．重症化すると網膜壊死が進行し，網膜剥離を発症することもある．**網膜壊死**，**網膜剥離**を発症すると視力予後が不良になる場合が多い．

検査・診断

臨床所見に加えて，前房水PCRでHSV-DNA，VZV-DNAを検出する．

治療

重篤化を防ぐため，原因ウイルスに対する抗ウイルス療法（アシクロビル点滴静注〔10 mg/kg/回〕1日3回）をすみやかに開始する．また，炎症に対して，副腎皮質ステロイド薬を併用し，血管閉塞に対してはバイアスピリンを投与する．また，網膜剥離の予防のために，硝子体手術を行う場合もある．

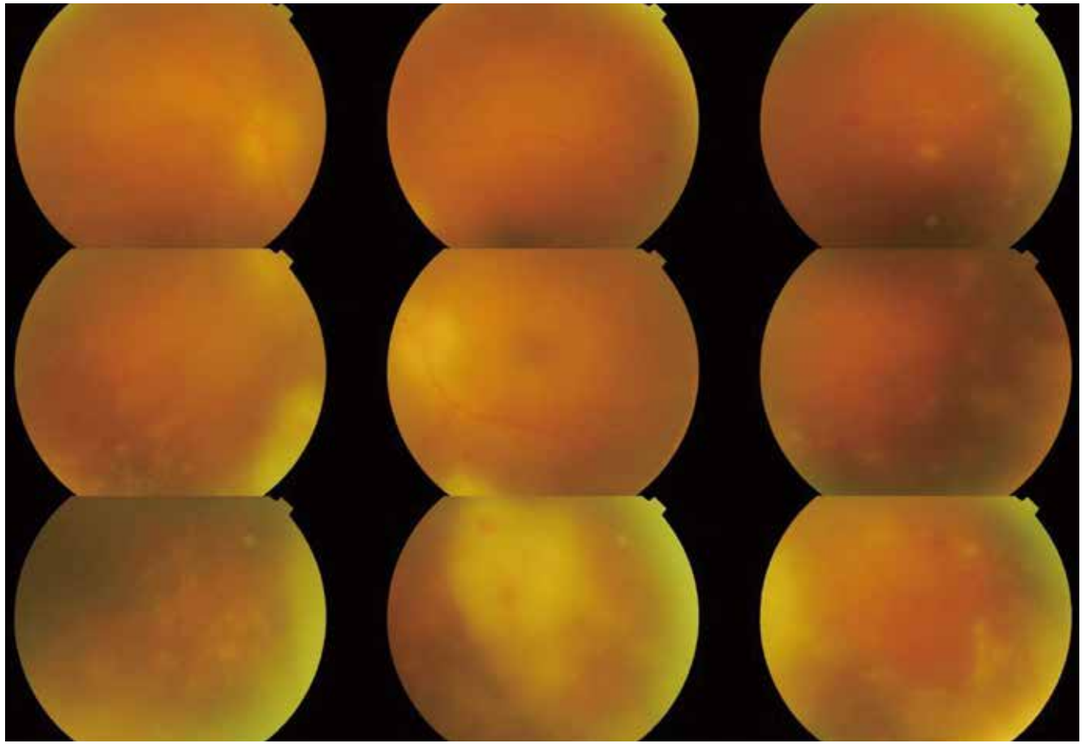

図10 急性網膜壊死
網膜周辺部に滲出斑を認め，硝子体混濁が観察される．

おわりに

ヘルペスに眼合併症は多彩であり，既往歴，全身症状を確認しながら的確に臨床所見を読み取る必要がある．鑑別するべき疾患も多いため，研修医として理解しておく疾患である．

参考・引用文献

1）日本眼感染症学会感染性角膜炎診療ガイドライン第2版作成委員会（編）：感染性角膜炎診療ガイドライン（第2版）．日眼会誌，117：467-509，2013.
2）Koizumi N, Suzuki T, Uno T, *et al.*: Cytomegalovirus as an etiologic factor in corneal endotheliitis. *Ophthalmology*, 115: 292-297, 2008.
3）Lau CH, Missotten T, Salzmann J, *et al.*: Acute retinal necrosis features, management, and outcomes. *Ophthalmology*, 114: 756-762, 2007.

Profile
鈴木　崇（すずきたかし）
東邦大学医療センター大森病院 眼科（眼疾患先端治療学）寄附講座准教授
1999年 愛媛大学 医学部 卒業．同年 愛媛大学 眼科 入局．2008年 ハーバード大学Schepens Eye Research Institute 留学．2013年 愛媛大学医学部 眼科 講師．2016年 Singapore National Eye Centre 留学．2016年 いしづち眼科 理事長．2018年より現職を兼務．