知っておきたい 体幹にみられる皮膚真菌症

竹田公信
金沢医科大学 医学部 皮膚科学講座 准教授

Point

- 体幹に発症する皮膚真菌症（白癬，皮膚・粘膜カンジダ症，マラセチア症）を理解する
- 皮膚真菌症は湿疹・皮膚炎と誤診しやすい疾患であることを知る
- 皮疹の形状より皮膚真菌症を疑った場合，まずは皮膚科へ相談する

はじめに

皮膚真菌症の代表疾患として，白癬，皮膚・粘膜カンジダ症，マラセチア症があります。各々の疾患の割合は，白癬が皮膚真菌症全体の85.2%を占め，皮膚・粘膜カンジダ症が11.2%，マラセチア症が3.5%です[1]。本稿では体幹に生じた皮膚真菌症の症例を提示し，それぞれの特徴について解説します。

体幹に発症する皮膚真菌症の特徴

湿疹・皮膚炎と誤診しやすい体部白癬

白癬は，白癬菌が皮膚の角層，毛，爪などの浅部に寄生する「浅在性白癬」と深部に寄生する「深在性白癬」に分類されます。皮膚科でみる白癬のほとんどが浅在性白癬です。浅在性白癬はさらに部位別に頭部，体部，股部，手，足，爪などに分類されます。体部白癬は体表の生毛部のうち，股部を除いた部分の白癬をいい，股部白癬と併せて生毛部白癬と呼ばれることもあります[2]。

体部白癬の皮膚の特徴的な所見として，遠心性に環状や弧状を呈し，辺縁は鱗屑，丘疹，小水疱を認めることが多いです（図1）。定型例では中心治癒傾向を示しますが（図2），ステロイド外用薬の使用例では中心治癒傾向を欠く場合があります（図3）。その場合，誤診する可能性が高くなり注意が必要です。

図1 体部白癬（前胸部）
遠心性に大きく環状を呈した紅斑を認める

図2 体部白癬（下腹部）
中心治癒傾向を示した紅斑を認める

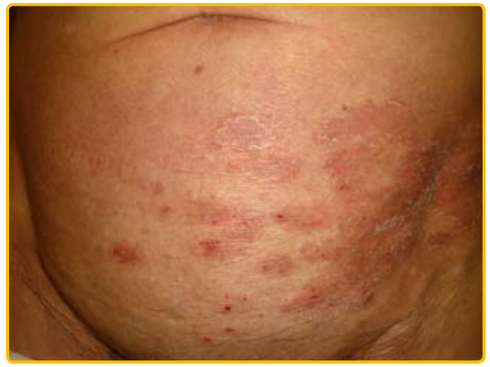

図3 体部白癬（左側腹部）
ステロイド外用薬の使用により中心治癒傾向を欠いている

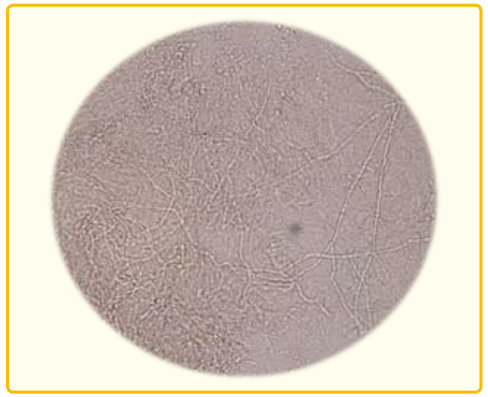

図4 白癬菌の直接鏡検所見
細く伸びた菌糸を認める

体部白癬の主な原因菌種は *Trichophyton rubrum* です。感染源として最も多いのは足白癬であり，日本臨床皮膚科医会の検診結果報告によると，日本人の足白癬の有病率は21.6%（日本人の約2500万人）と報告されています[3]。そのため，皮膚科で体部白癬の患者をみた場合，体だけでなく足を含む全身の皮膚を観察します。

診断と鑑別診断

直接鏡検法で菌要素を確認することで診断が確