9 腰椎分離症の画像診断と鑑別疾患

森本雅俊[1)]，酒井紀典[2)]
1）徳島大学大学院医歯薬学研究部 地域運動器・スポーツ医学分野 特任助教
2）徳島大学大学院医歯薬学研究部 地域運動器・スポーツ医学分野 特任教授

Point 1 腰椎分離症の症状を説明できる．

Point 2 腰椎分離症の病期を説明できる．

Point 3 画像所見，とくにCTとMRI画像の特徴を説明できる．

Point 4 鑑別疾患をあげられる．

はじめに

腰椎分離症は，腰椎椎弓峡部の疲労骨折である（図1）．男性で約8%，女性で約4%程度発生し，その頻度はスポーツ選手に多いことが知られている[1)]．腰痛の原因となり，重症の場合にはパフォーマンスを十分に発揮することができなくなったり，スポーツの種類の変更や，スポーツ競技継続が困難になることもある．腰椎分離症は，早期診断ができれば大半の症例では骨癒合が期待できる．この点から，早期診断がきわめて重要な疾患であると考えられる．本疾患の診断に問診や身体診察が重要なことはいうまでもないが，画像診断を抜きに本疾患の診断は困難である．後述するが，早期診断のためには単純X線写真のみでは不十分であり，CTやMRI検査を適切に使用する必要がある．

本稿では，発育期の腰痛の主な原因となる腰椎分離症の早期診断を行えるようになることを目的とし，画像所見を中心に解説する．

1．原因と病態

脊椎は，主に体幹の体重を支えている椎体（前方の部分）と，各椎骨の後部脊柱では上下に隣接する椎骨ごとに左右一対ずつの椎間関節を形成している．腰椎分離症は，この椎体と椎間関節の間の腰椎椎弓峡部（腰椎椎弓を構成する上・下関節突起の間）に発生する疲労骨折と考えられている．好発年齢は10～15歳である．著者らが成人の日本人のCT画像を用いた有病率の調査では，男性で約8%，女性で約4%程度であった[1)]．体幹の伸展・回旋運動を繰り返すスポーツでは，その発生頻度は増加する．ダイビングで35.4%，クリケットで32.0%，野球/ソフトボールで26.9%の発生頻度があったとの報告がある[2)]．さらに進行すると，分離した椎体と椎弓はそれぞれ安定性を失い，椎体は前方へ滑り出すことがある．この状態を，腰椎分離すべり症と呼ぶ．

症状は，腰痛が主であるが，下肢痛や下肢のはりを訴えることもある．とくに，腰部を伸展したときに腰痛を生じることが多い．腰椎分離症はスポーツ選手に発生することが多いため，腰痛が原因で競技成績が低下することや，競技継続が困難となることもある．

治療は，疼痛が高度で，慢性の経過をたどり，日常生活やスポーツ活動に支障がある場合には，手術加療を行うこともあるが，多くはコルセットを着用しスポーツ活動の制限による保存的療法が中心である．著者らの調査では，分離症のCTおよびMRIを用いた病期による骨癒合率は，初期で86.7%，終末期では0%であった[3)]．さらに，後述するが，進行期をMRIのShort inversion time inversion recovery（SITR）像でhigh signalがみられる群とみられない群に分け骨癒合率を評価すると，進行期〔STIR：high signal（+）〕群は60.0%であったが，進行期〔STIR：high signal（−）〕群は0%であった．また，二分脊椎を有する群では骨癒合率が低かったり，L5発生に比べL4発生の分離症のほうが骨癒合率は高いといった報告もあり，病期以外にも骨癒合率に影響を及ぼしている因子は複数ある[4)]．これまでの研究で多くのことがわかってきたものの，骨癒合に影響を及ぼす因子はまだあると考えられ，今後の研究に期待したい．

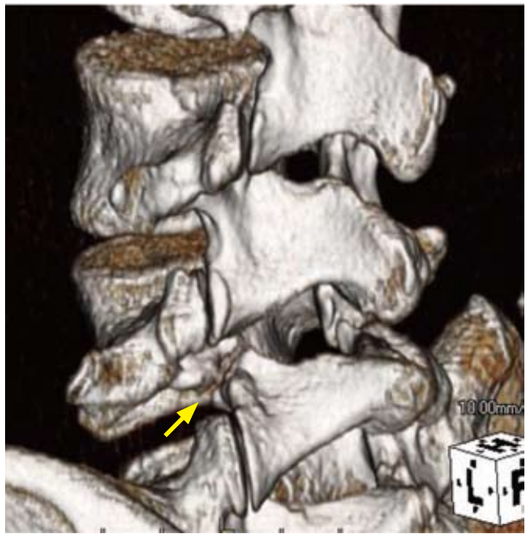

図1 腰椎分離症
第5腰椎の椎弓峡部に発生した，両側分離症（矢印）．

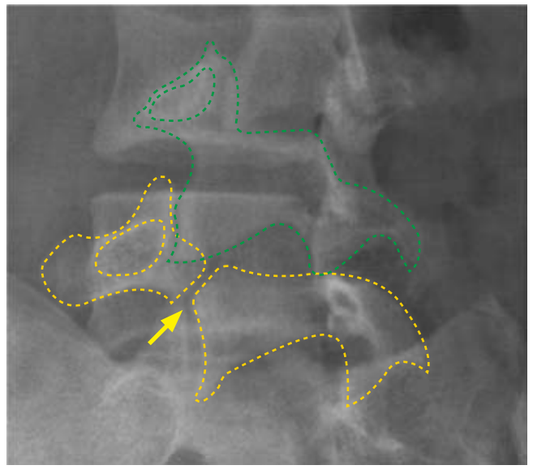

図2 スコッチテリア犬の首輪
第4腰椎には骨折線がみられていない．横突起，椎弓根や椎弓の周囲をなぞっていくと，犬のような形をしている．しかし，第5腰椎には分離症がみられており（矢印），犬の首の部分で骨折し首輪をしているようにみえることから，“スコッチテリア犬の首輪”と名付けられた．

2．画像所見

単純X線

教科書的には，単純X線写真の斜位像での『スコッチテリア犬の首輪』サインが有名である（図2）．これはMillard Lが1976年に発表したものであり，腰椎分離症の骨折線が犬の首輪のように見えることから名づけられた．しかしながら，この画像所見は，終末期の偽関節となり完全に分離した場合にみられるサインと考えられる．Hair lineとしてしかうつらない初期の腰椎分離症でもこのスコッチテリアの首輪サインが検出に有用であるか疑問であった．そのため著者らは，単純X線写真のみで，どの程度腰椎分離症を診断できるか，retrospectiveに調査した．その結果は，終末期まで進行した分離症は100%診断可能であったが，初期で22.7%，進行期で79.2%であった[5)]．この結果からも，腰椎分離症の初期を単純X線写真のみで診断することには限界があり，臨床症状から腰椎分離症を強く疑う場合には，CTやMRIを施行する必要があ