慶應循環器内科 カンファレンス

Keio University Hospital Cardiology Conference

本連載では，慶應義塾大学病院循環器内科で実際に行われたカンファレンスのなかで面白い症例，興味深い症例を紹介していきます。実際の議論の様子をそのままお伝えしていきます。その臨場感を感じながら，楽しく，かつ勉強になるコーナーにしていきたいと考えています。

監　修

福田恵一（ふくだ けいいち）
慶應義塾大学医学部 循環器内科 教授
1983年 慶應義塾大学医学部 卒業。1990年 慶應義塾大学医学部 助手，1991年 国立がんセンター研究所 細胞増殖因子研究部 留学，1992年 ハーバード大学ベスイスラエル病院 留学，1995年 慶應義塾大学医学部 助手，1999年 同 講師，2005年 同 再生医学 教授を経て，2010年より現職。

司　会

相澤義泰（あいざわ よしやす）
慶應義塾大学医学部 循環器内科 特任講師
1999年 新潟大学医学部 卒業。1999年 国立国際医療センター 内科 研修医，2001年 鶴岡市立荘内病院 循環器科 医員，2002年 東京医科歯科大学 難治疾患研究所 特別研究学生，2004年 新潟大学医学部 循環器学分野 医員，2005年 米国マソニック医学研究所 留学，2008年 慶應義塾大学医学部 助教を経て，2012年より現職。

参加者

受〔受持医〕　修〔専修医〕　専〔専門医〕　研〔研修医〕　学〔学生〕

第69回

高齢の徐脈性心房細動・完全房室ブロックに対してリードレスペースメーカ植込みを行った1例

introduction

2017年9月からリードレスペースメーカの植込みが日本でも可能となりました。ペースメーカが保険償還されたのは1974年で，すでに40年以上の歴史のある治療法です。一方で，ポケットの感染やリード関連の合併症が時折発生します。そのような問題を解決するために開発されたのがリードレスペースメーカですが，今回は当院で初めてリードレスペースメーカ植込みを行った症例を提示します。

症　例

90歳・女性
- 徐脈性心房細動
- 完全房室ブロック
- 統合失調症，パーキンソン病で通院
- 全盲
- リードレスペースメーカ

：今回は，当院で初めてリードレスペースメーカを入れた症例を取り上げます。それでは相馬先生，症例提示をお願いします。

受 **相馬**：症例は90歳の女性です。統合失調症で当院の精神科，パーキンソン病で当院の神経内科に通院しています。X年の8月7日より脈拍が30～40回/分と遅くなり，8月8日に近医を受診したところ，心電図で徐脈性心房細動を認めました。後日当院を受診する予定でしたが，8月10日より呼吸困難が増悪し，8月11日に当院に救急搬送されました。

：病歴ですが，突然脈が遅くなったのはどういう状況で気づいたのでしょうか。症状が出たのかなど，もう少し詳しく教えてください。

受 **相馬**：ご家族が毎日血圧と脈拍を測っていて，この8月7日から脈拍が少ないことに気づいたということです。ご本人の症状はとくになかったとのことです。

：過去にエピソードや，心電図での徐脈性心房細動などもなかったのですか。

受 **相馬**：そうですね，今まで心房細動の指摘もなく，たとえば失神のエピソードなどもありませんでした。

：統合失調症，パーキンソン病は落ち着いていたのですか。

受 **相馬**：統合失調症については少し妄想などがみられますが，精神科の先生のカルテだと内服で基本的には落ち着いていると

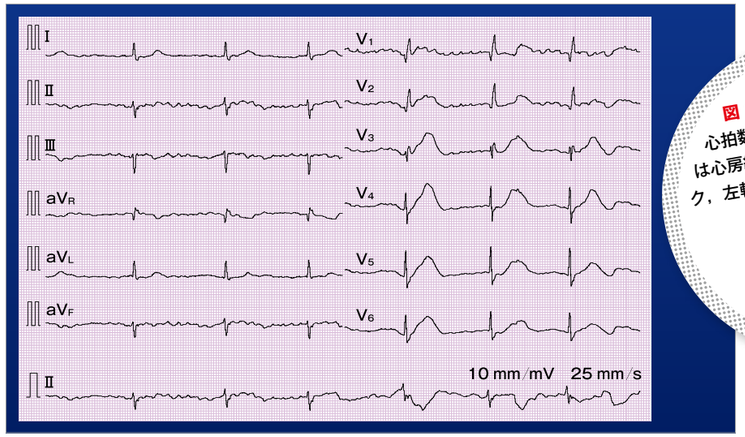

図1 来院時の心電図： 心拍数は40回/分。調律は心房細動で，完全右脳ブロック，左軸偏位を認めます。

受

図2 以前の心電図： 第1度房室ブロック，完全右脳ブロックおよび左脳前枝ブロックから3枝ブロックを呈していました。

受

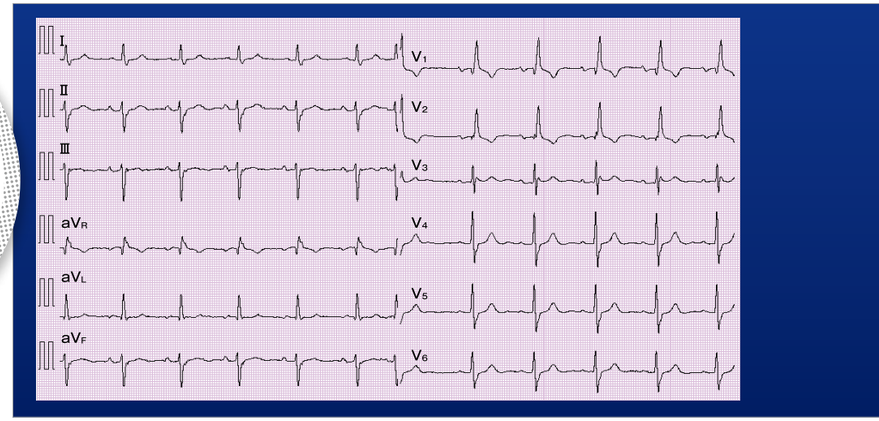

いうことです。

喫煙や飲酒はありません。娘，娘の夫，孫と4人で暮らしており，ときどきデイケアなどに行っています。

来院時の身体所見です。呼吸数15回/分，心拍数39回/分，血圧177/76 mmHg，SpO_2は酸素6 Lマスクで94%でした。頸静脈怒張はなく，肺音は両側清，心音は不整で徐拍です。両側下腿浮腫を認めました。

来院時の心電図です（**図1**）。徐拍で心房細動となっています。また完全右脚ブロック，左軸偏位，左脚前枝ブロックを認めています。心拍数は40回/分くらいです。

：40回/分くらいで，心房細動です。教科書的にはR-Rが整になったときは心房細動に完全房室ブロックが合併するといわれますが，これはどうでしょうか。

受 **相馬**：これは，R-R間隔が不整であると思いました。

：房室結節の伝導が残されているという読みですね。

受 **相馬**：以前の洞調律のとき（1月17日）の心電図です（**図2**）。完全右脚ブロックに左軸偏位を伴っており，左脚前枝ブロックを合併していて，I度房室ブロックもあるので，いわゆる3枝ブロックだと思います。症状としては呼吸苦はありましたが，失神はありませんでした。

来院時の胸部X線です（**図3**A）。心拡大があり，CTRが58%，肺野の血管陰影の増強，肺門部を中心に浸潤影を認めており，心原性肺水腫の初見と考えられます。続いてCTです（**図3**B）。