ストーマ関連合併症

ストーマ関連合併症のなかで，とくに緩和ストーマに起こりやすいものについて説明します。

外科的合併症

巨大ストーマ（図6）

大腸の閉塞では，閉塞部位の口側結腸でストーマを造設しますが，直腸や左側の結腸の閉塞ではfree segmentであるS状結腸か横行結腸をストーマ腸管として使用します。しかしながら，腸閉塞で太く拡張した結腸でストーマを造設することになるため，一般に巨大ストーマとなりやすい傾向にあります。

平坦なストーマ，陥没ストーマ（図7），狭窄（図8）

腹部手術の既往歴がある患者では，腹腔内の癒着に対しては十分な剥離をおこなって，マーキング部位でストーマ腸管を十分に体外に引き出しておくことが重要です。ストーマ腸管に緊張がかかった状態で無理にストーマ造設をおこなうと，術後にストーマが腹腔内に引き込まれて平坦なストーマになったり，ストーマに陥没・狭窄をきたしたりします。剥離を試みてもストーマ腸管に緊張がかかる場合は，余裕をもって体外にストーマ腸管を引き出せる位置を再検討する，あるいは腸管を離断して分離式ストーマとするなどの工夫も必要です。

壊死（図9・図10）

ストーマ壊死は，主に動脈の血流障害が原因で起こります。結腸ストーマでは，多くが辺縁動脈の血流障害が原因となっています。結腸で単孔式ストーマを造設するときの結腸の切離は，辺縁動脈の結紮・切離箇所から1 cm以内で腸管の切離

図6 巨大ストーマ
直腸がんによる腸閉塞で，緊急で造設されたS状結腸ストーマ。造設されたストーマには，浮腫を認める（左図）

図7 陥没ストーマ
ストーマが陥没し，皮膚粘膜の離開も生じている

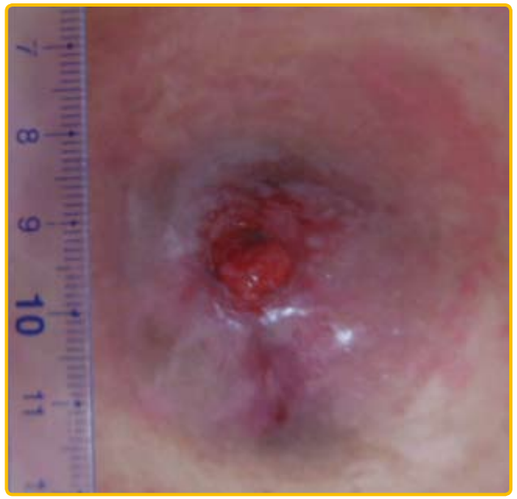

図8 狭窄

図9 壊死
第1病日にストーマ全体が暗赤色となり，全層性の血流障害が疑われた。血流は改善せず，全層性に壊死をきたした

図10 粘膜皮膚接合部に発生した壊死