




読み取るチカラを伸ばします!

エコトレ

企画編集 増山 理
兵庫医科大学 循環器内科 主任教授

執筆 中坊亜由美 兵庫医科大学 循環器内科

本連載では、ナースが知っておきたい「心エコー図の読み方」をクイズ形式でわかりやすく解説します。
エコットと一緒にトレーニングを積み重ね、「読み取るチカラ」をくんくん伸ばしていきましょう!



第21回

胸の痛みの原因は…?



エコット
本連載のトレーナー。心エコーのトレーニングに並々ならぬ情熱を傾けている。
「いよいよ夏本番! 暑いからといって、冷たいものばかり食べすぎないようにしてくださいね! お腹を壊しちゃいますよ!」



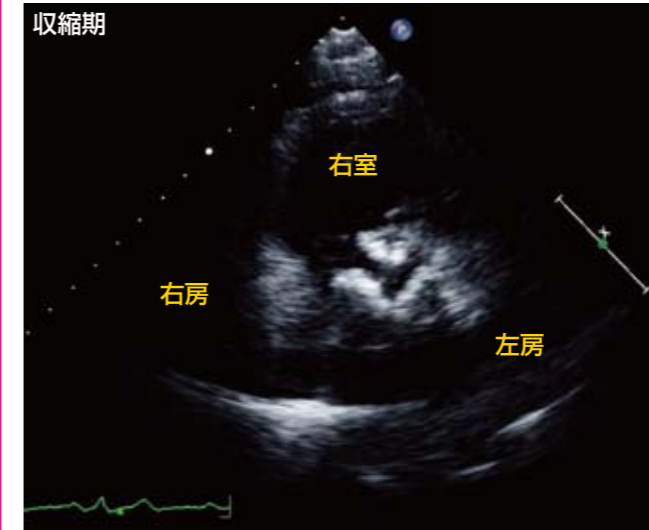
カール
本連載の生徒。コツコツとトレーニングに励むがんばり屋さん。
「エコット先生、そのかき氷、3杯目ですよね!? 説得力が全然ありません〜!」

症例

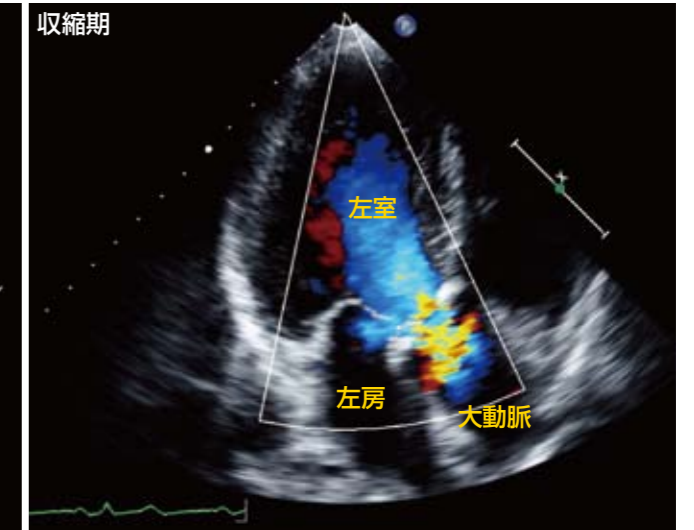
症例：78歳，女性

1ヵ月ほど前から労作時胸痛を自覚し、近医を受診しました。聴診にて心雑音を指摘され、精査目的に紹介受診となりました。

A 胸骨左縁短軸像 大動脈弁レベル



B 心尖部長軸像 カラードプラ画像



問題!

心エコー検査で見られる異常所見は何でしょう?



ヒント

モザイク血流の意味するものは何でしょう?

