



読み取るチカラを伸ばします!

# エコトレ

企画編集 増山 理  
兵庫医科大学 循環器内科 主任教授

執筆 中坊亜由美 兵庫医科大学 循環器内科

本連載では、ナースが知っておきたい「心エコー図の読み方」をクイズ形式でわかりやすく解説します。  
エコットと一緒にトレーニングを積み重ね、「読み取るチカラ」をぐんぐん伸ばしていきましょう!



第17回

## 大きかるうと 小さかるうと



**エコット**  
本連載のトレーナー。心エコーのトレーニングに並々ならぬ情熱を傾けている。  
「だんだんと暖かくなって、春めいてきました。春はトレーニングがはかどりますね! ねっ、カールくん!」



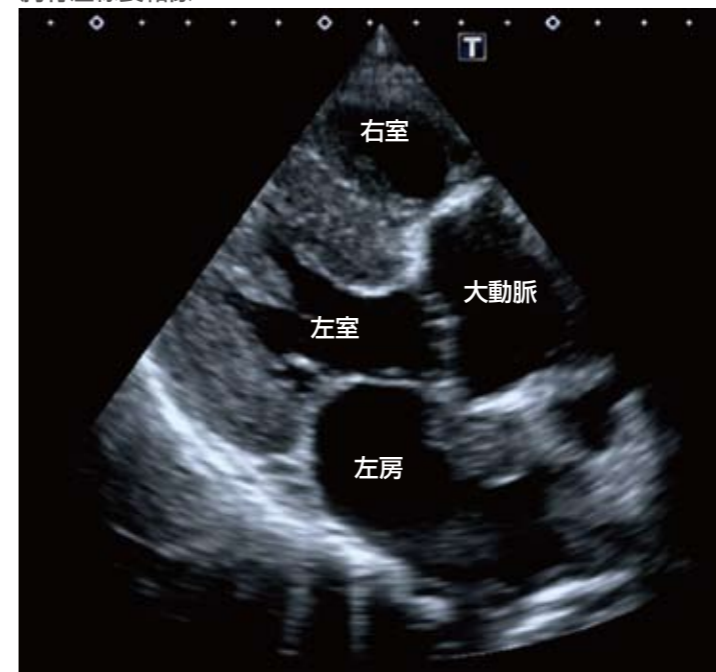**カール**  
本連載の生徒。コツコツとトレーニングに励むがんばり屋さん。  
「ほかほか…あったかい…。ZZZ…ZZZ…ZZZ…」

### 症例

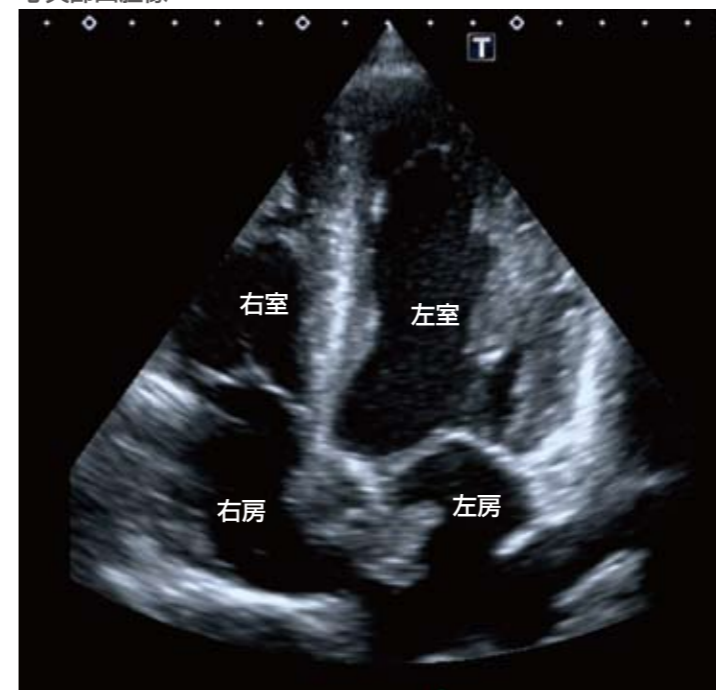48歳、女性。

1ヵ月ほど前から全身倦怠感、発熱、体重減少がみられ、近医を受診した。血液検査にて貧血を指摘され、精査中であった。今回、突然の右片麻痺と失語症をきたし、頭部MRIで多発する急性期脳梗塞を認めた。

胸骨左縁長軸像




心尖部四腔像



### 問題!

心エコー図検査での異常所見は?



### ヒント

左房内にあるものは?