



読み取るチカラを伸ばします!

エコトレ

企画編集 増山 理

兵庫医科大学 循環器内科 主任教授

執筆 中坊亜由美 兵庫医科大学 循環器内科

本連載では、ナースが知っておきたい「心エコー図の読み方」をクイズ形式でわかりやすく解説します。
エコットと一緒にトレーニングを積み重ね、「読み取るチカラ」をぐんぐん伸ばしていきましょう!

第12回

心臓の周囲を エコーでみよう!!



エコット

本連載のトレーナー。心エコーのトレーニングに並々ならぬ情熱を傾けている。「本誌 Heart は、今月号で2周年!! 読者の皆さん、これからも応援よろしくお祈りします! (ペコリ)」



カール

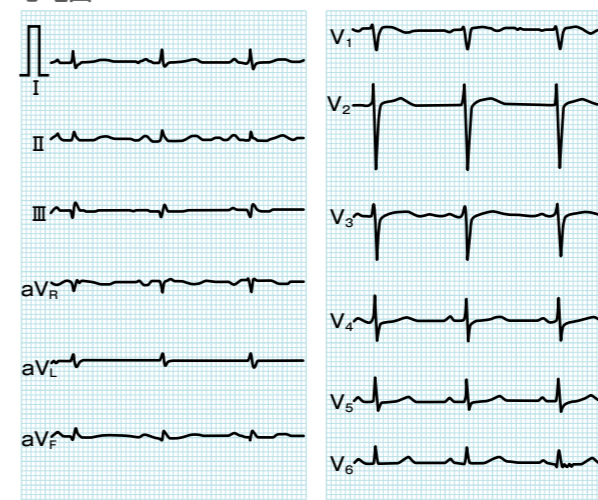
本連載の生徒。コツコツとトレーニングに励むがんばりやさん。「つわあ、おめでたいですね! ほくたちも、負けないようにがんばります! よろしくお祈りします! (ペコリ)」

症例

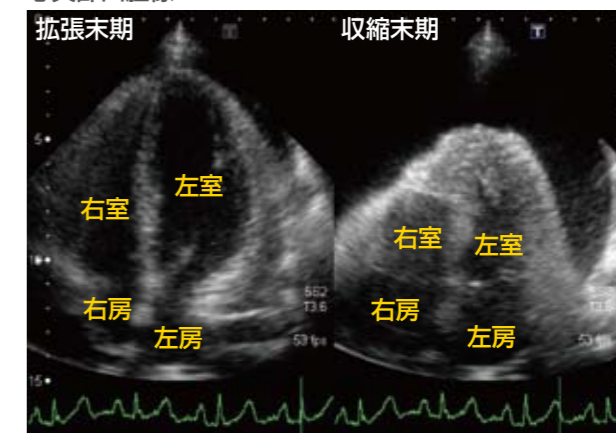
50歳、女性。

2年前から乳癌に対する化学療法を施行中。全身倦怠感、下腿浮腫を主訴に来院。

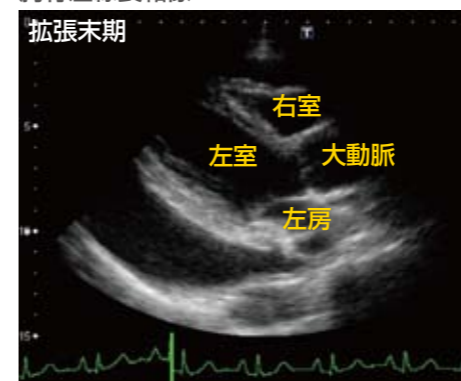
心電図



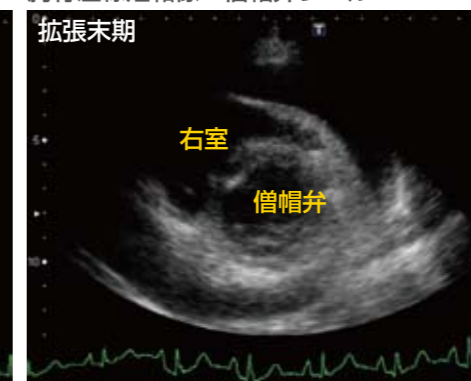心尖部四腔像



胸骨左縁長軸像



胸骨左縁短軸像・僧帽弁レベル



問題!

心電図検査、心エコー検査より、どのような病態が考えられますか?



ヒント

心エコーで、心臓の周囲にあるものは?