



読み取るチカラを伸ばします!

# エコトレ

企画編集 増山 理  
兵庫医科大学 循環器内科 主任教授

執筆 藤原昌平 兵庫医科大学 循環器内科

本連載では、ナースが知っておきたい「心エコー図の読み方」をクイズ形式でわかりやすく解説します。  
エコットと一緒にトレーニングを積み重ね、「読み取るチカラ」をぐんぐん伸ばしていきましょう!



第5回

## 心筋梗塞慢性期の合併症 ～心尖部の心室壁をよくみよう～



**エコット**  
本連載のトレーナー。心エコーのトレーニングに並々ならぬ情熱を傾けている。  
「いや～2月ですね～。2月の行事といえば、節分ですね。あ、建国記念日もありますね。あとはまったくもって思いつきません!!!」

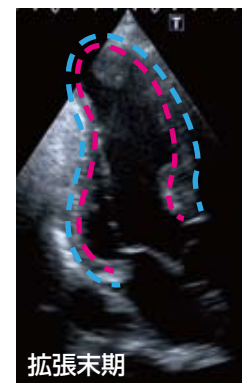

**カール**  
本連載の生徒。コツコツとトレーニングに励むがんばりやさん。  
「エコット先生、「バ」がつく行事、思いっきり忘れてます! (さては、義理チョコを配るのが嫌で、忘れたフリしてますね…!?)」

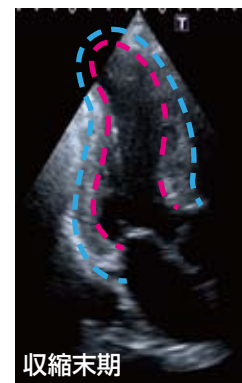### 症例

68歳男性、2年前に心筋梗塞を発症

心尖部長軸像

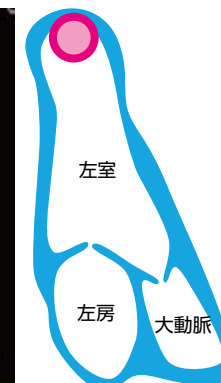


拡張末期



収縮末期

---: 外膜面, - - -: 内膜面

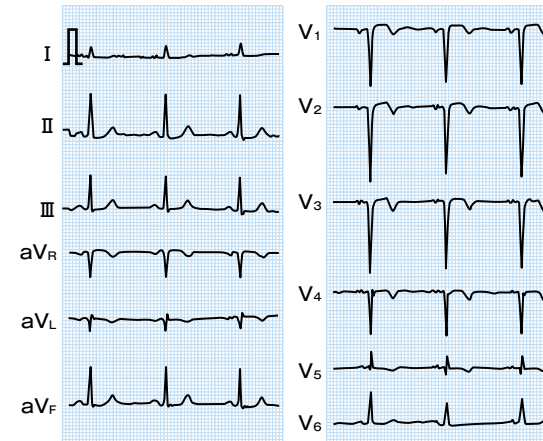


左室

左房


大動脈

心電図



### 問題!

患者は脳梗塞で入院となりました。  
心エコー・心電図より、どのような病態が考えられますか?



### ヒント

- 🔥 陳旧性心筋梗塞の合併症を考えてみましょう。
- 🔥 心尖部の心室壁をよくみてください。

