主要症例で学ぶ 連載 ＼ナースが知りたい！／

企画●林　健太郎（長崎大学 脳神経外科）

脳神経外科疾患の病態・治療・術後ケア

脳神経外科の患者さんをケアするには，疾患とその治療について知らないと始まらない！
基本中の基本の症例を通して，ナースが知っておくべき知識を実践的かつビジュアルに解説します。

執筆●
氏福健太
うじふく・けんた：2001年長崎大学医学部卒業。同年 長崎大学医学部 脳神経外科入局，2010年 同大学病院救命救急センター 助教，2011年 同大学病院 脳神経外科 助教となり，現在に至る。医学博士。日本脳神経外科学会専門医，日本がん治療認定医機構認定医，日本脳卒中学会専門医，JATECコース修了，ISLSコース修了。趣味はPerfumeのライブと暴飲暴食。人生迷走中。

第12回

急性硬膜下血腫＋脳挫傷 に対する 開頭血腫除去術＋外減圧術

はじめに

急性硬膜下血腫とは，硬膜下に血腫が貯留する外傷性疾患である。脳挫傷は脳実質が挫滅，断裂し，血腫の混在を認めることもある脳実質損傷である。交通事故や転落外傷など，高エネルギー外傷が原因となることが多い。救命のため緊急手術の適応となる場合があり，外傷シリーズの第3番目として取り上げる。症例は前回の続きである。

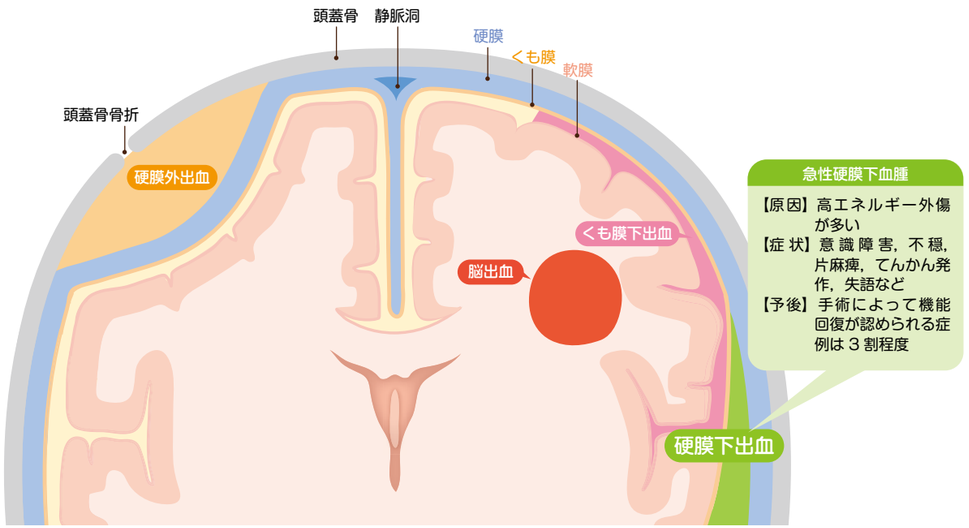

症例

症例提示

症例●61歳，男性。右利き

現病歴●交通外傷で受傷。第1病日に左急性硬膜外血腫に対して開頭術を行い，集中治療中であった。

来院時現症●1回目の手術直後の頭部CT検査にて術後出血がないことを確認し，気管挿管のまま鎮静を継続していた。全身状態は安定し，瞳孔不同などの異常所見も認められなかった。手術翌日の頭部CT検査にて，右前頭葉の脳挫傷が外傷性脳内出血として顕在化し，急性硬膜外血腫も若干増大した。中心偏位が認められ，手術適応となった（図1）。

開頭血腫除去術，外減圧術

全身麻酔下に外減圧術を前提とした大開頭を行い，血腫除去術を施行した（図2）。通常，精密な顕微鏡操作は不要であるため，前回同様，円座に頭部を置き，3点固定は使用しなかった。セファゾリン1gを術前投与した。仰臥位で大きなクエスチョンマーク型の皮膚切開を行い，右前頭側頭頭頂開頭を行った。硬膜を切開し，硬膜下血腫を除去し，出血源を検索したが，明らかなものは認めず，脳挫傷からの緩やかな出血が疑われた。顕微鏡下に前頭葉と側頭葉の挫滅脳を吸引除去し，出血点を凝固止血した。活動性の出血が認められないことを確認して，硬膜を人工硬膜（人工血管などにも使われ

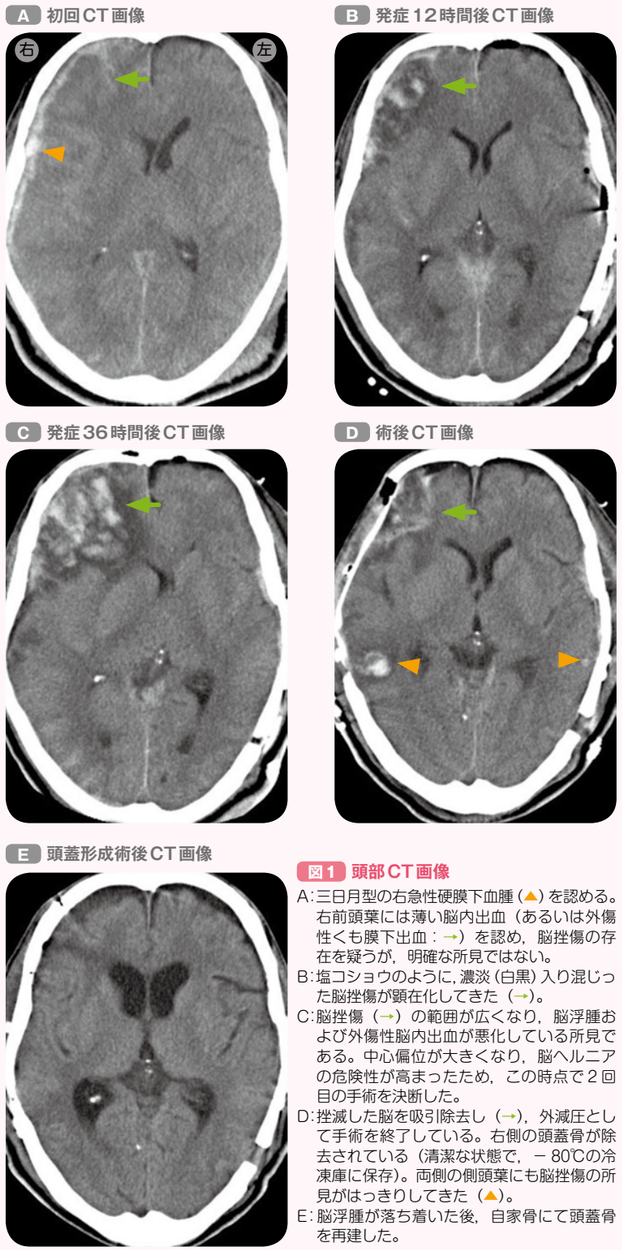

図1 頭部CT画像
A：三日月型の右急性硬膜下血腫（▲）を認める。右前頭葉には薄い脳内出血（あるいは外傷性くも膜下出血：→）を認め，脳挫傷の存在を疑うが，明確な所見ではない。
B：塩コショウのように，濃淡（白黒）入り混じった脳挫傷が顕在化してきた（→）。
C：脳挫傷（→）の範囲が広くなり，脳浮腫および外傷性脳内出血が悪化している所見である。中心偏位が大きくなり，脳ヘルニアの危険性が高まったため，この時点で2回目の手術を決断した。
D：挫滅した脳を吸引除去し（→），外減圧として手術を終了している。右側の頭蓋骨が除去されている（清潔な状態で，－80℃の冷凍庫に保存）。両側の側頭葉にも脳挫傷の所見がはっきりしてきた（▲）。
E：脳浮腫が落ち着いた後，自家骨にて頭蓋骨を再建した。